Tumori gastro-intestinali:
attualità e aspetti pratici

Chirurgia del retto

Prof. Dimitri Christoforidis

Giornata formazione GIOTI - Cadempino 24.10.2019

Incidenza

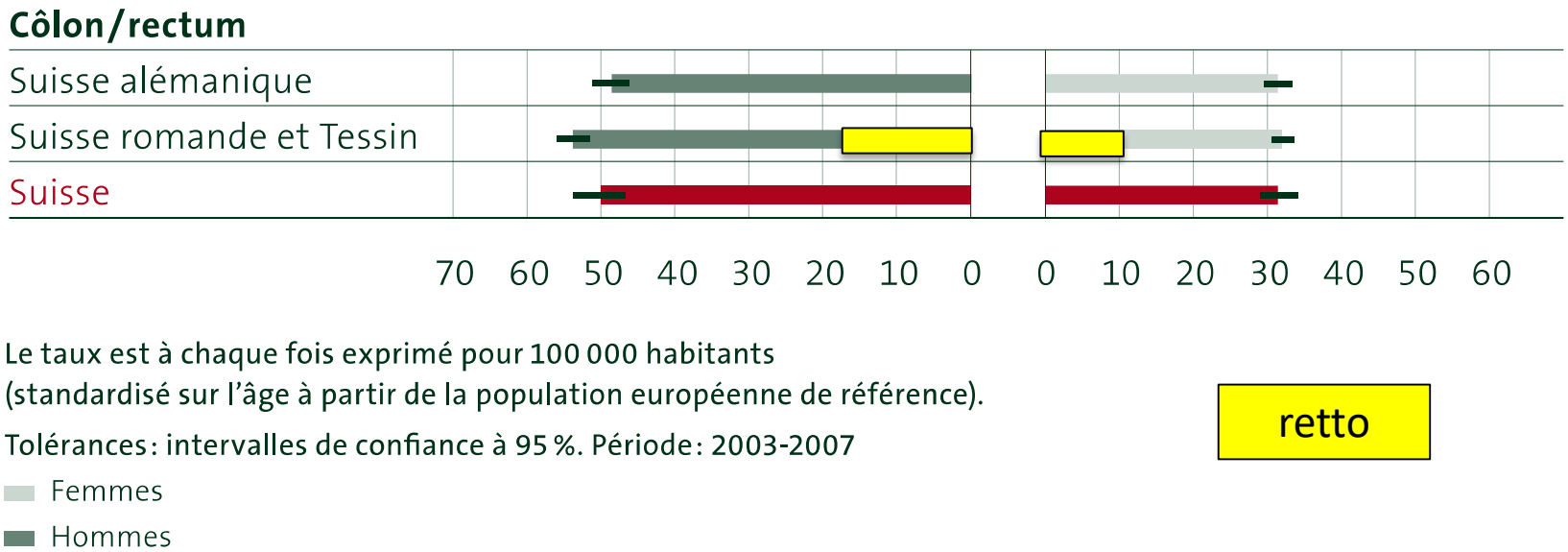

retto

- ca. 1/3 dei carcinomi colorettali sono nel retto
- TI: 320'000 abitanti
- => ca. 100 nuovi casi di ca del retto /anno

definizione anatomica

- 15cm dal margine anale (rettoscopia rigida)
  - retto basso: 0-5
  - retto medio: 6-10
  - retto alto: 11-15

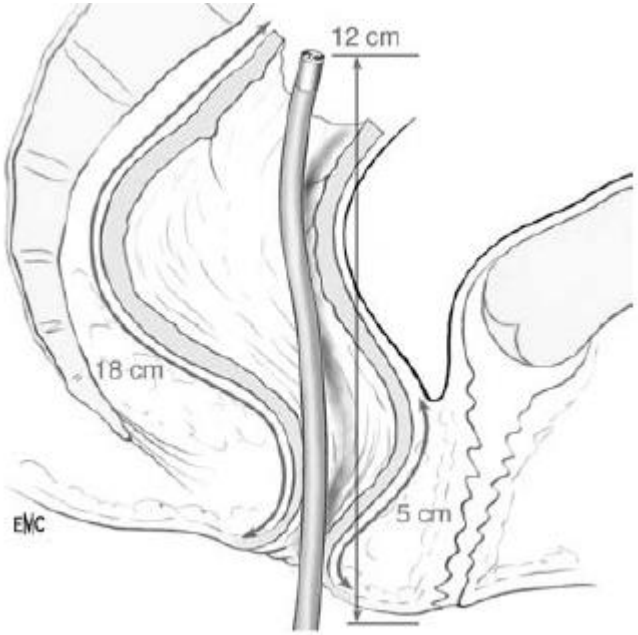

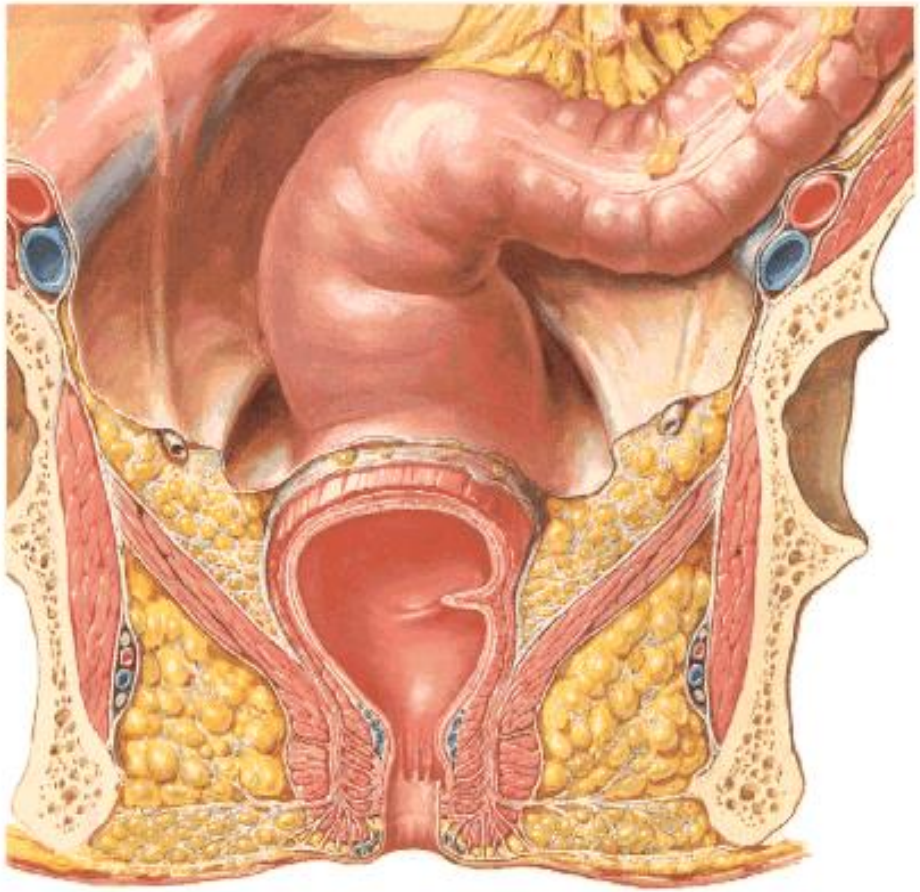

AM, donna 1973

- BSA, BMI 18 Kg/m2 (56 kg/ 1.76 cm)
- A 17 anni, laparotomia in urgenza per dolori addominali, «ileite», nessuna resezione
- Nozione di «colite», asintomatica
- 2011: episodio di rettorragia => colonscopia: grosso polipo di 3-4 cm del retto con displasia di alto grado

Cosa fare?

- Resezione endoscopica?
- Resezione chirurgica transanale?
- Sorveglianza?
- Cure omeopatiche?

Polipi sospetti / piccoli tumori

Resezione endoscopica
≠ resezione transanale chirurgica!

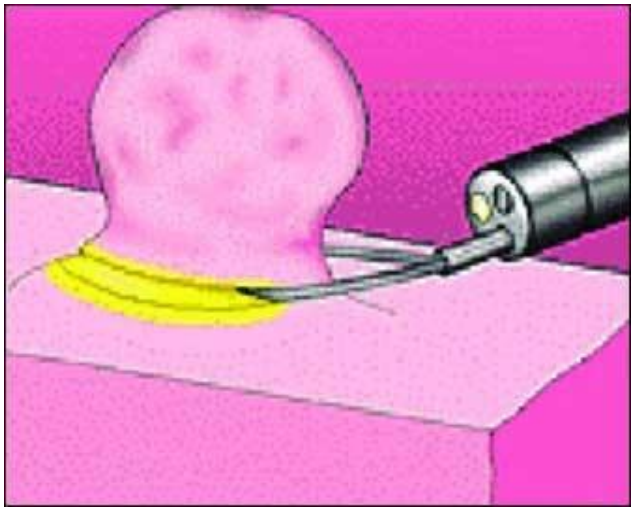

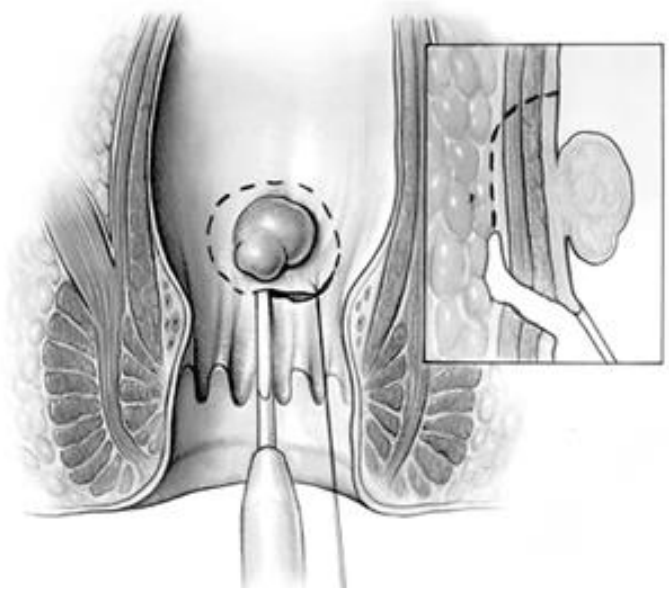

- mucosectomia
- resezione frammentata
- sutura impossibile

- resezione a tutto spessore
- resezione monoblocco
- sutura chirurgica

Transanal Endoscopic Microsurgery (TEM)

TAMIS

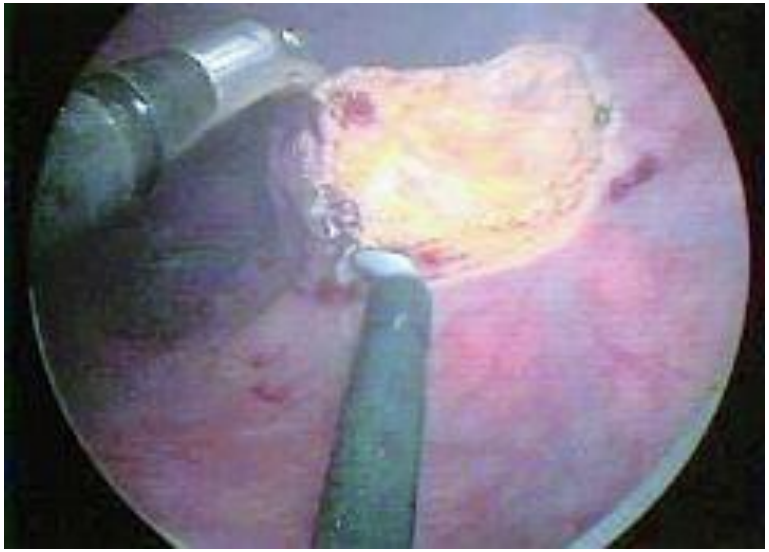

polipo rettale sospetto: strategia?

>2cm, ulcerato, duro

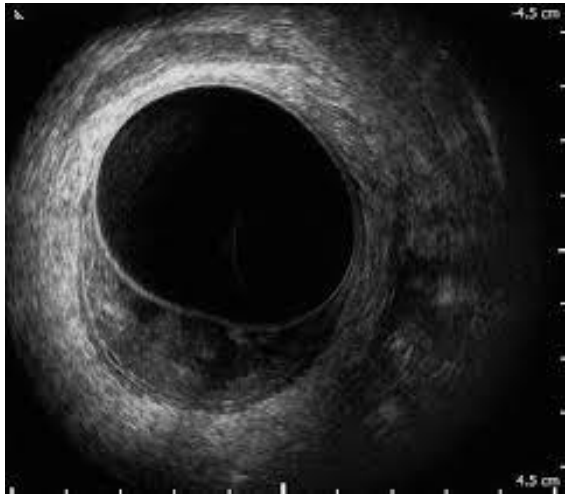

- valutazione chirurgica
  - posizione: rettoscopia rigida
  - stadio: endoUS
    +/- RM pelvica e TAC toracoaddominale

➢ se ≤ T1 e N0 => resezione transanale chirurgica

➢ esame anatomopatologico: valutazione rischio N+

Analisi rischio recidiva/N+: fattori predittivi anatomopatologici

- R+ (<1mm)
- sm3 (vs. sm1)

- Invasione linfatica (L), vascolare(V) o perineurale (Pn)
- G3
- Budding tumorale elevato

Nascimbeni et al DCR 2002

Risultati resezione transanale

- recidiva locale a 5 anni
  - T1 buon rischio: 5%
  - T1 tutti: 15-22%
  - T2 : 27-47%
  - T2 res transanale + rx-chemo: 18%

- « salvataggio » con resezione anteriore bassa
  - immediata (6 sett): ≈90%
  - doppo rec loc: ≈50%

Stamos et al, Clin Ca Res 2007
Tytherleigh et al, BJS 2008
Greenberg et al DCR 2008

=> 2010: rifiuta resezione del polipo, cure omeopatiche

- 2010: rifiuta resezione del polipo, cure omeopatiche
- 11/2017: difficoltà del transito; perdite fecali dalla vagina
- => colonscopia: adenocarcinoma del retto circonferenziale dal margine anale per circa 5 cm substenosante
- TC toracoaddominale: no metastasi
- RM del retto: voluminoso tumore rettale con coinvolgimento del m. levatore e dello sfintere, e della vagina

Evoluzione terapeutica del ca rettale

1970

- Resezione e colostomia (Miles)

Figure 1. William Ernest Miles

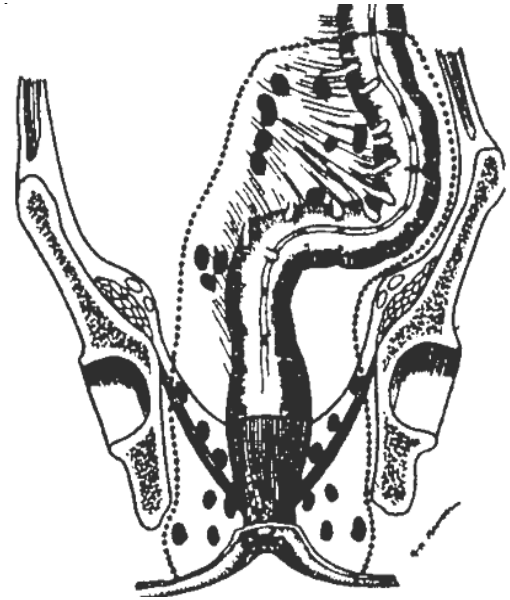

Figure 2. Extent of Miles operation and zones of spread (adapted from: Miles W. E. Cancer of the Rectum. London: Harrison and Sons (1926) (10)

Cancer Research UK

Evoluzione terapeutica del ca rettale

19 0

1980

- chirurgia con colostomia (Miles)
- suturatrice circolare: ↓stomie ↑ RL

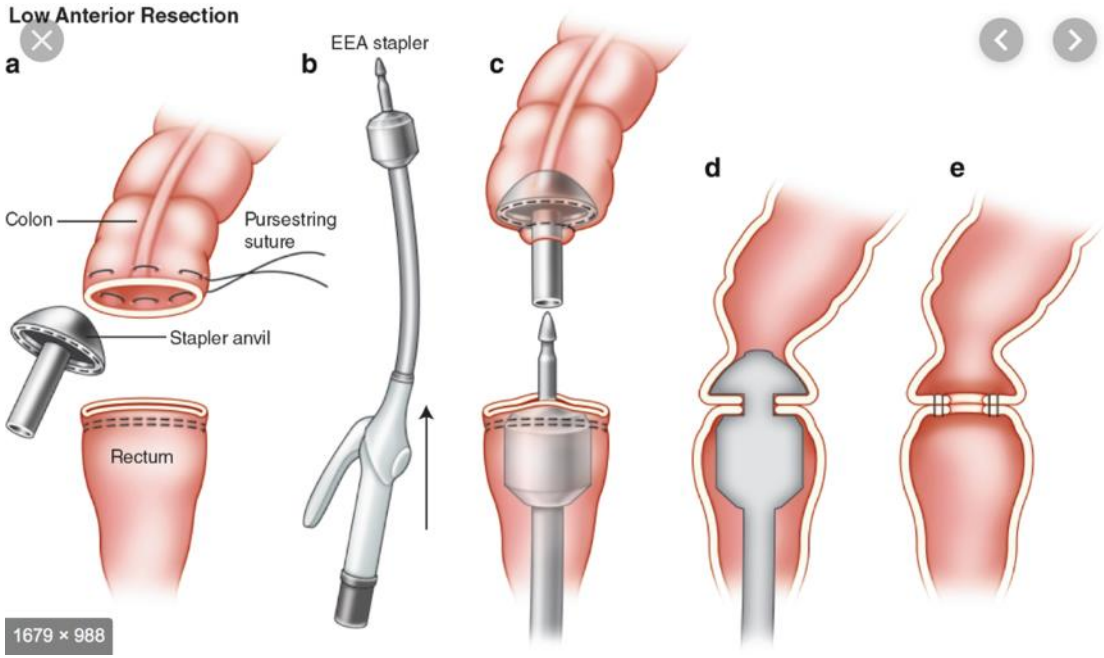

Evoluzione terapeutica del ca rettale

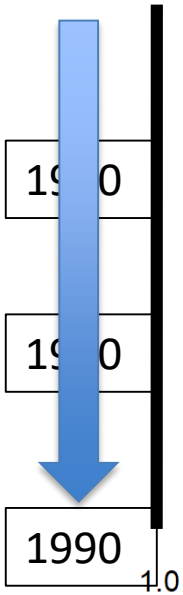

- chirurgia con colostomia (Miles)
- suturatrice circolare: ↓stomie ↑ RL
- radioterapia: ↓ RL

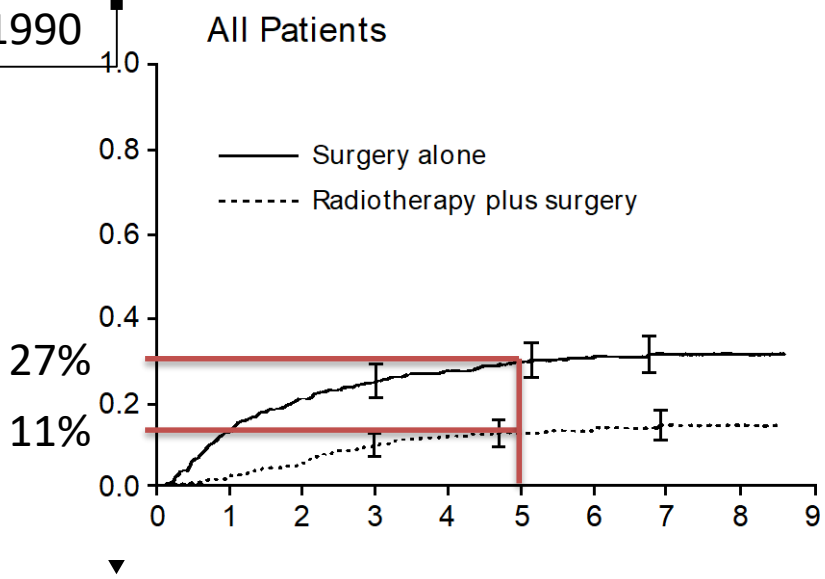

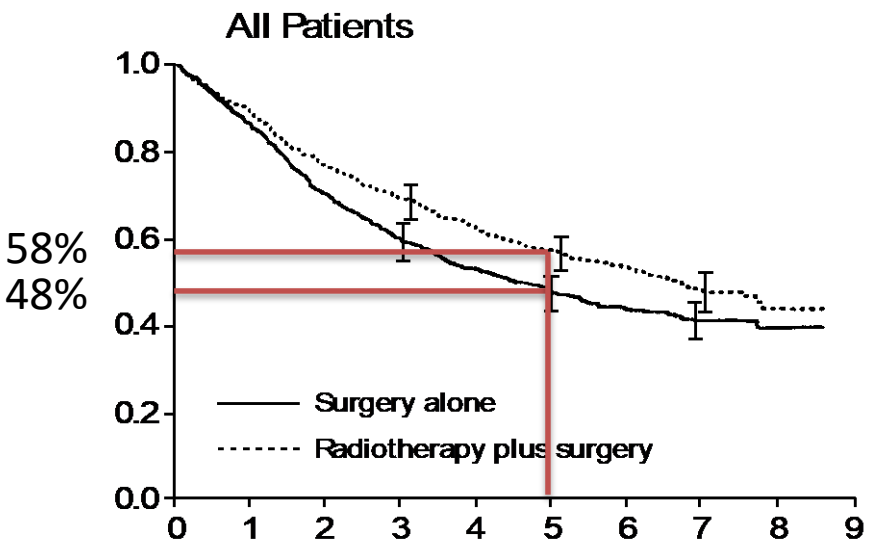

Swedish Rectal cancer trial NEJM 1997

Evoluzione terapeutica del ca rettale

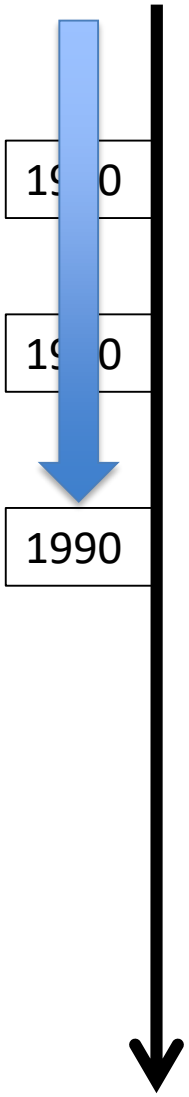

- chirurgia con colostomia (Miles)
- suturatrice circolare: ↓stomie ↑ RL
- radioterapia: ↓ RL
- Total Mesorectal Excision (TME): ↓ RL+S

Dr. Bill Heald and the « holy plane »

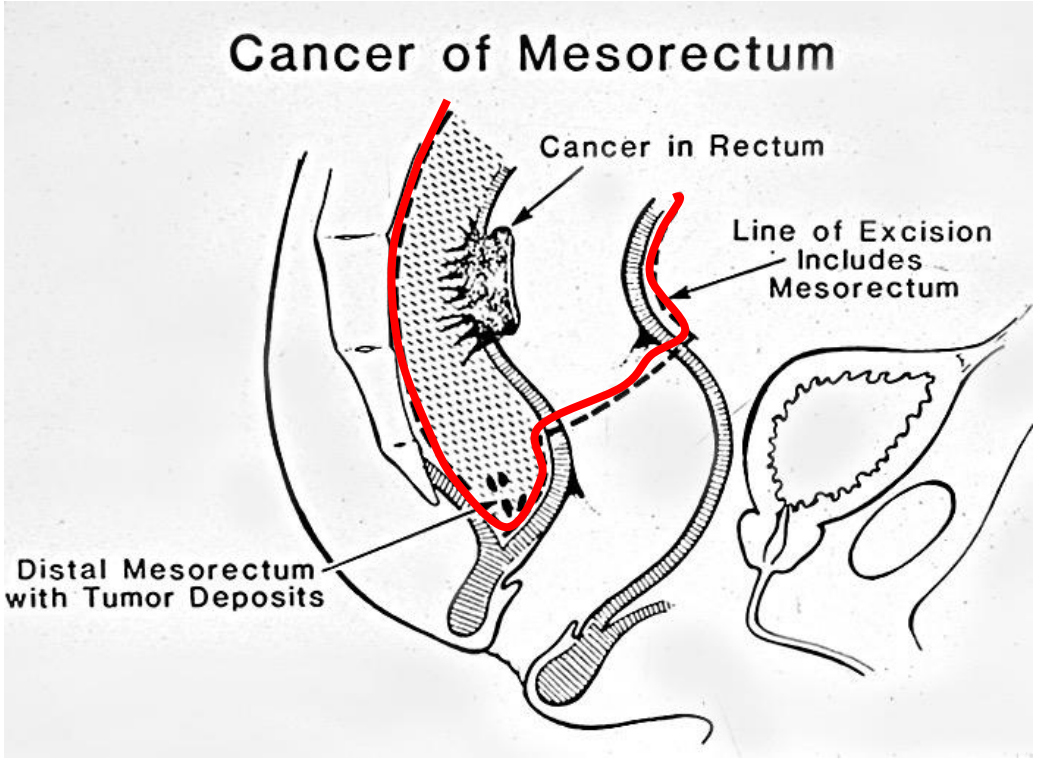

<u>margine chirurgico distale richiesto:</u>

- parete rettale : (2=>) 1cm
- mesoretto : 5cm

Total Mesorectal Excision (TME): ca rettale medio e basso

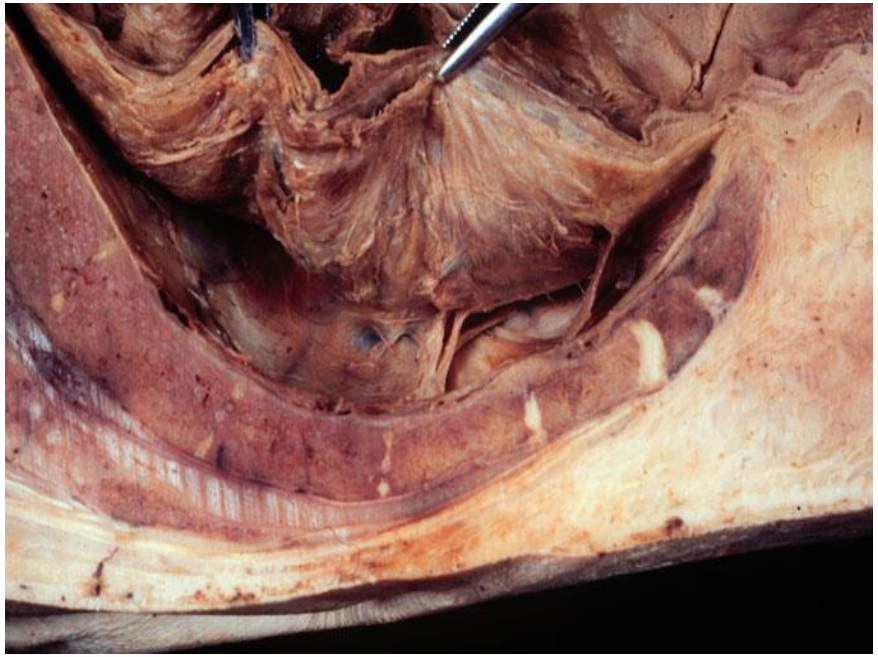

«Strappo alla ceca» del retto

dissezione sotto controllo visuale nel piano anatomico

'96 1 8

radioterapia e chirurgia « TME »

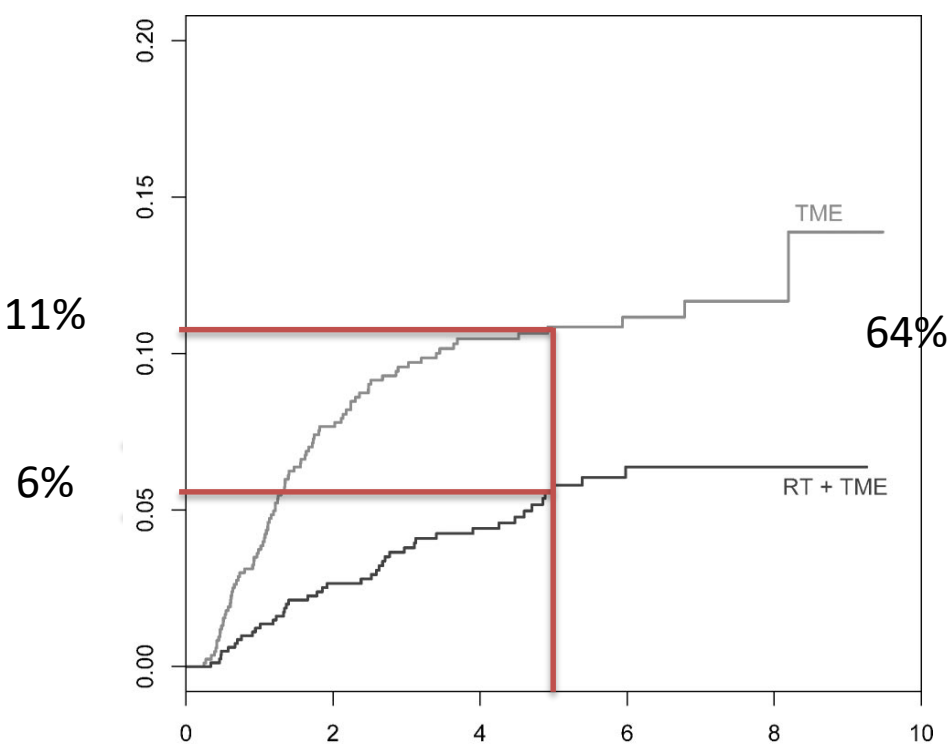

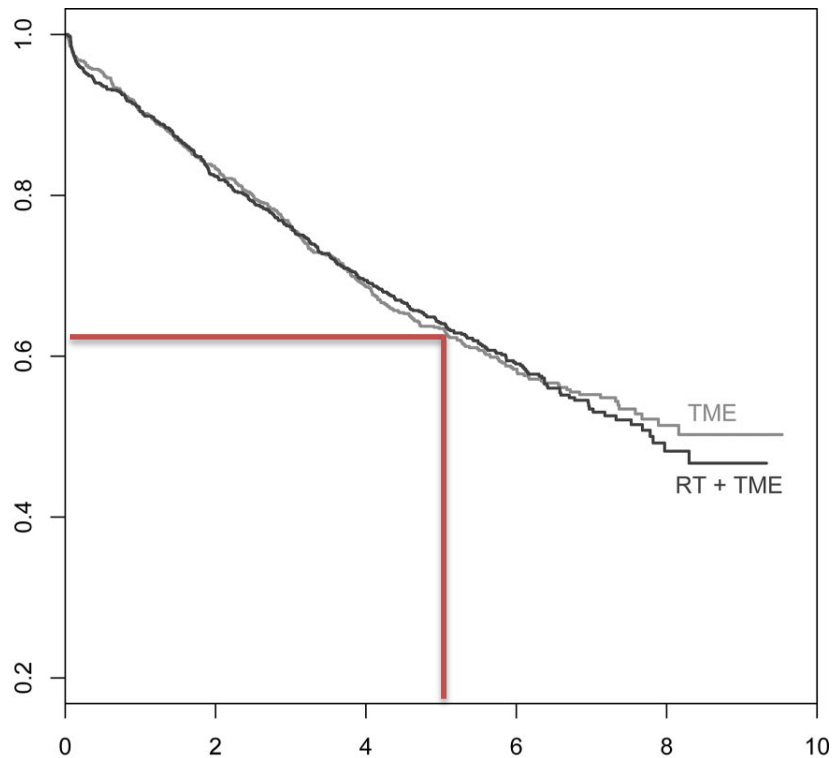

Peeters K « The Dutch trial » Ann Surg 2007

Evoluzione terapeutica del ca rettale

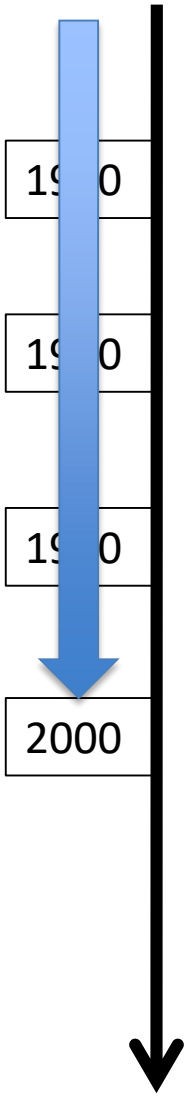

- chirurgia con colostomia (Miles)
- suturatrice circolare: ↓stomie ↑ RL
- radioterapia: ↓ RL
- Total Mesorectal Excision (TME): ↓ RL+S
- RM: visualizzazione del margine circonferenziale

La fascia peri-mesorettale = il margine circonferenziale chirurgico: ben visibile alla RM

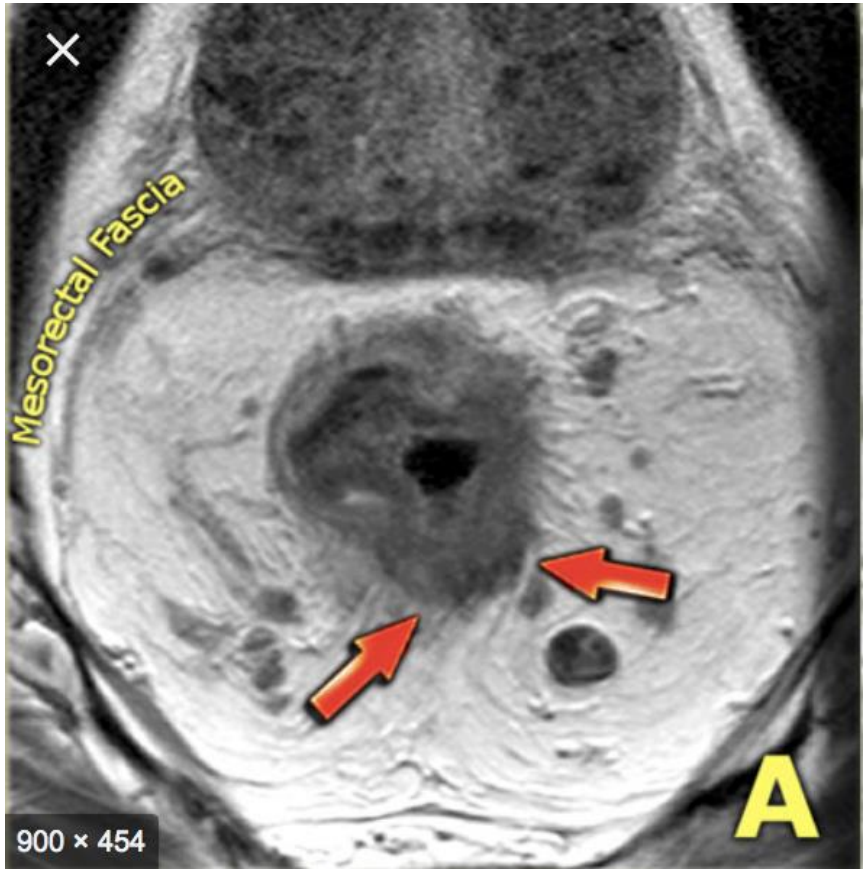

Evoluzione terapeutica del ca rettale

19 0

19 0

19 0

2000

2010

- chirurgia con colostomia (Miles)
- suturatrice circolare: ↓stomie ↑ RL
- radioterapia: ↓ RI
- Total Mesorecta .+S
- RM: margine ci p
- Laparoscopia

Studi randomizzati open vs. laparoscopia

	CLASSIC	COREAN	COLOR II	ALaCaRT	ACOSOG
n	381	340	1103	475	486
last patient incl	2002	2009	2010	2014	2013
inclusion criteria	subgroup analysis rectum <15cm	mid and low 100% neoadj	<15cm 60% neoadj	<15cm 50% neoadj	<12cm 100% neoadj
surgeon's experience	medium	high	high	high	high
conversion rate	34%	1%	17%	9%	11.3%
EBL		217 vs. 200	400 vs 200	150 vs. 100	200 vs. 150
op time		197 vs. 225	188 vs. 240	190 vs. 210	220 vs. 266
LoS	13 vs. 11	9 vs. 8	9 vs. 8	ns	7.0 vs. 7.3
Path: complete or near complete TME (%)	67 vs. 80	88 vs. 92	92 vs. 88	92 vs. 87 82 vs. 89	92 vs. 95 82 vs. 87
Path: CRM + (%)	14 vs. 16	4 vs 3	10 vs. 10	3 vs 7	7 vs 12
Mortality (%)	5 vs. 4	0 vs. 0	2 vs. 1	2 vs. 1	1 vs. 1
Morbidity (%)	37 vs. 40	23 vs 21	37 vs. 40	ns	22 vs. 22 (Dindo III-V)
3y Loc rec rate	10 vs. 9.7	9 vs. 8	-	3.1 vs. 5.4	4.5 vs. 4.6
3y DFS		79 vs. 72.5		82 vs. 80	83 vs. 80

=> Laparoscopia = laparotomia per risultati oncologici, ma con meno morbidità

Studi randomizzati open vs. laparoscopia

	CLASSIC	COREAN	COLOR II	ALaCaRT	ACOSOG
n	381	340	1103	475	486
last patient incl	2002	2009	2010	2014	2013
inclusion criteria	subgroup analysis rectum <15cm	mid and low 100% neoadj	<15cm 60% neoadj	<15cm 50% neoadj	<12cm 100% neoadj
surgeon's experience	medium	high	high	high	high
conversion rate	34%	1%	17%	9%	11.3%
EBL		217 vs. 200	400 vs 200	150 vs. 100	200 vs. 150
op time		197 vs. 225	188 vs. 240	190 vs. 210	220 vs. 266
LoS	13 vs. 11	9 vs. 8	9 vs. 8	ns	7.0 vs. 7.3
Path: complete or near complete TME (%)	67 vs. 80	88 vs. 92	92 vs. 88	92 vs. 87 82 vs. 89	92 vs. 95 82 vs. 87
Path: CRM + (%)	14 vs. 16	4 vs 3	10 vs. 10	3 vs 7	7 vs 12
Mortality (%)	5 vs. 4	0 vs. 0	2 vs. 1	2 vs. 1	1 vs. 1
Morbidity (%)	37 vs. 40	23 vs 21	37 vs. 40	ns	22 vs. 22 (Dindo III-V)
3y Loc rec rate	**10 vs. 9.7**	**9 vs. 8**	**-**	**3.1 vs. 5.4**	**4.5 vs. 4.6**
3y DFS		**79 vs. 72.5**		**82 vs. 80**	**83 vs. 80**

=> Laparoscopia = laparotomia per risultati oncologici, ma con meno morbidità

Evoluzione terapeutica del ca rettale

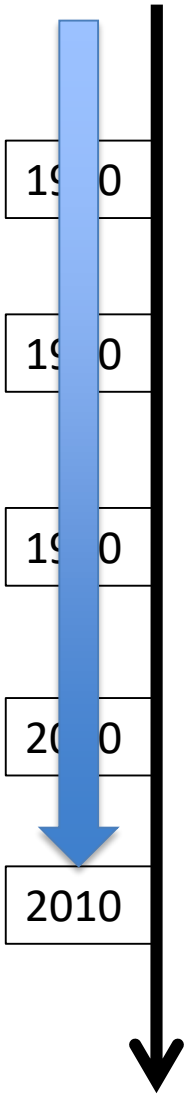

- chirurgia con colostomia (Miles)
- suturatrice circolare: ↓stomie ↑ RL
- radioterapia: ↓ RL
- Total Mesorectal Excision (TME): ↓ RL+S
- Laparoscopia
- RM: margine circonferenziale in pre-op
- Laparoscopia
- Chirurgia robotica e TaTME

Chrirurgia Robotica

Carateristiche chirurgia robotica

+ Ergonomia/confort del chirurgo
+ Visione 3D, HD, amplificata
+ Precisione gesto (transmissione ridotta)
+ Piattaforma stabile
- Complessità installazione
- Costi
- Breveti «bloccati» da una sola dita!

Robotica nella chirurgia colorettale

- Pocca utilità per la resezione del colon intra-addominale
- Per la resezione del retto potenziali vantaggi
- Studio randomizzato laparoscopia vs. Robot (ROLARR trial)
  - 471 pazienti con tumori del retto
  - Nessuna differenza per
    - % di conversione in laparotomia
    - % di margini di resezione +
    - Morbidità/mortalità
    - Funzione defecatoria e urogenitale
  - Trend per migliori risultati in pazienti obesi e tumori del retto basso (subgroup analysis)

Jane D et al, JAMA 2017

Resezione totale del mesoretto

per via addominale (TME)

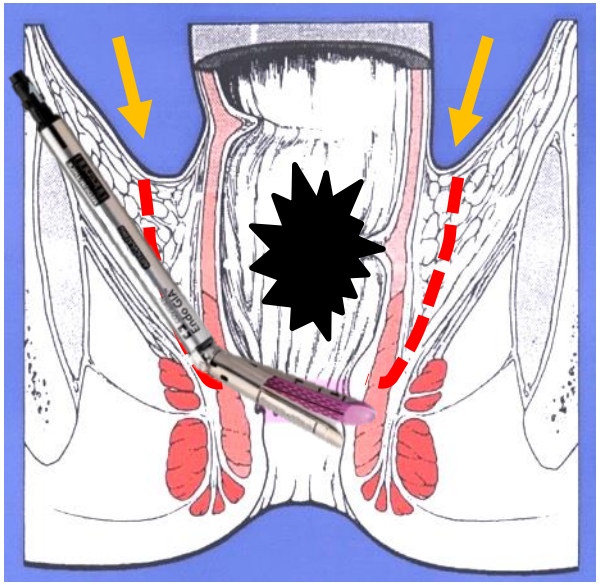

per via transanale (TaTME)

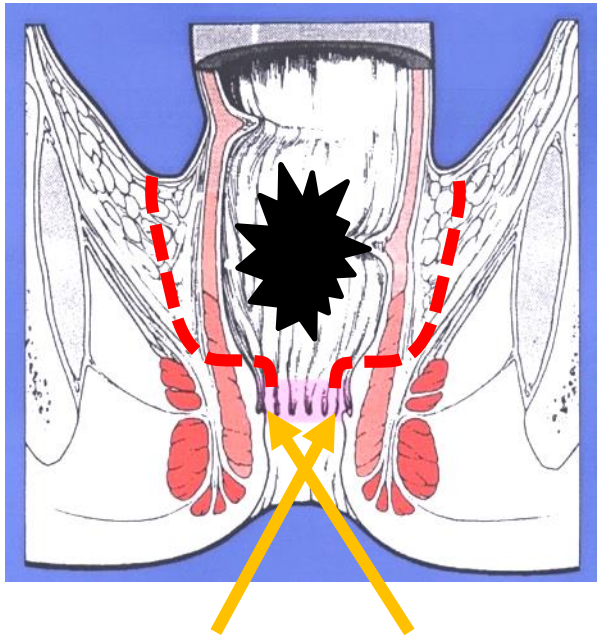

TaTME
(Transanal Total Mesorectal Excision)

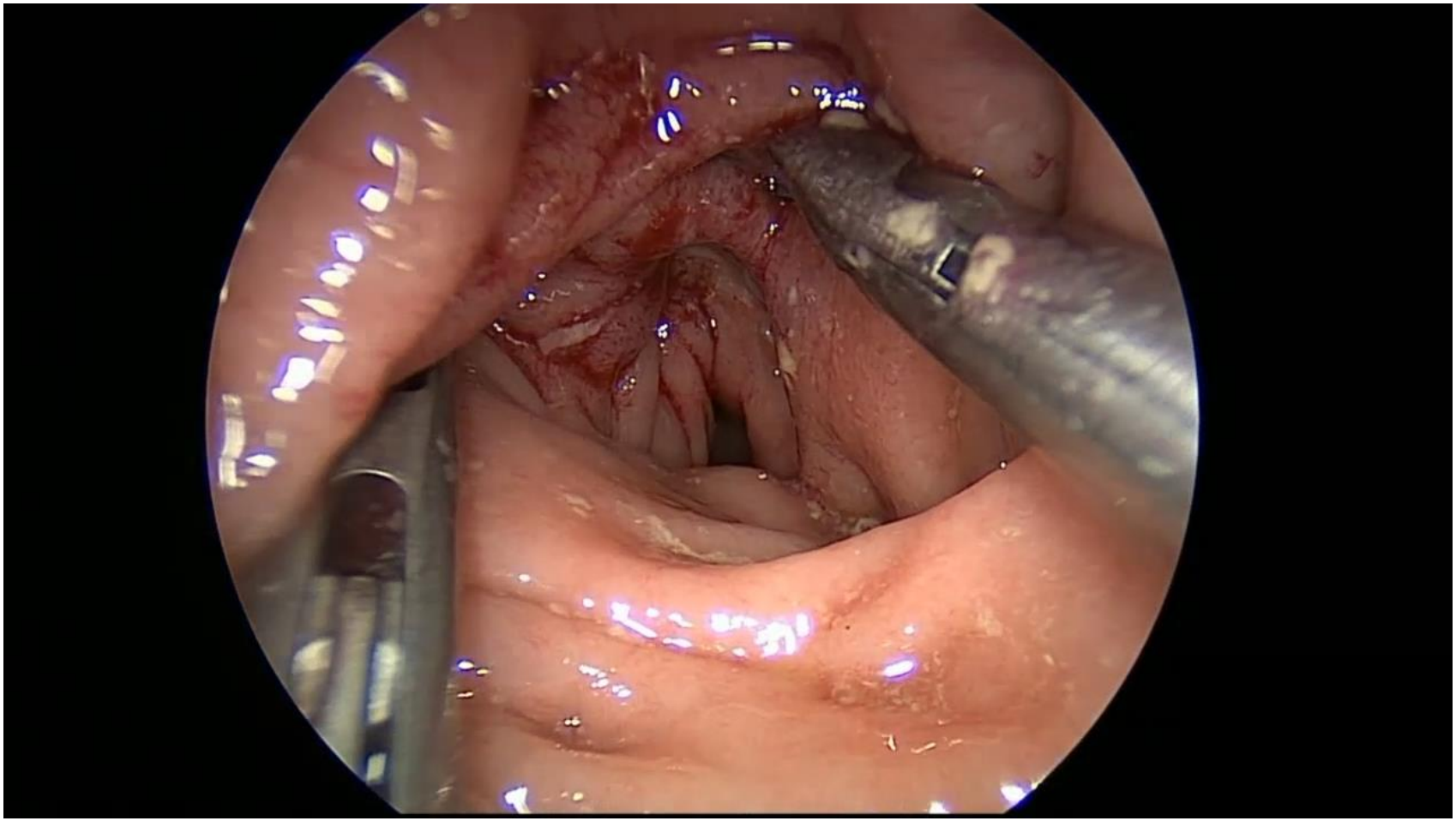

TaTME Oxford based International registry

- 720 patients from 66 hospitals, 23 countries
- Quality of resection:
  - TME complete: 85%
  - R0: 97.3%
- Conversion to LT: 6.3%
- Morbidity: 32.6%: AL: 10%; Mortality: 0.5%

Penna M. et al, Ann Surg 2017

E le conseguenze a medio-lungo termine?

- Dysfunzioni
  - Defecatoria: «**L**ow **A**nterior **R**esection **S**yndrom»
  - Urinaria: vescica neurogena
  - Sessuale: disturbi erettili, aneiaculazione, anorgasmia, dyspareunia

plesso nervoso autonomo

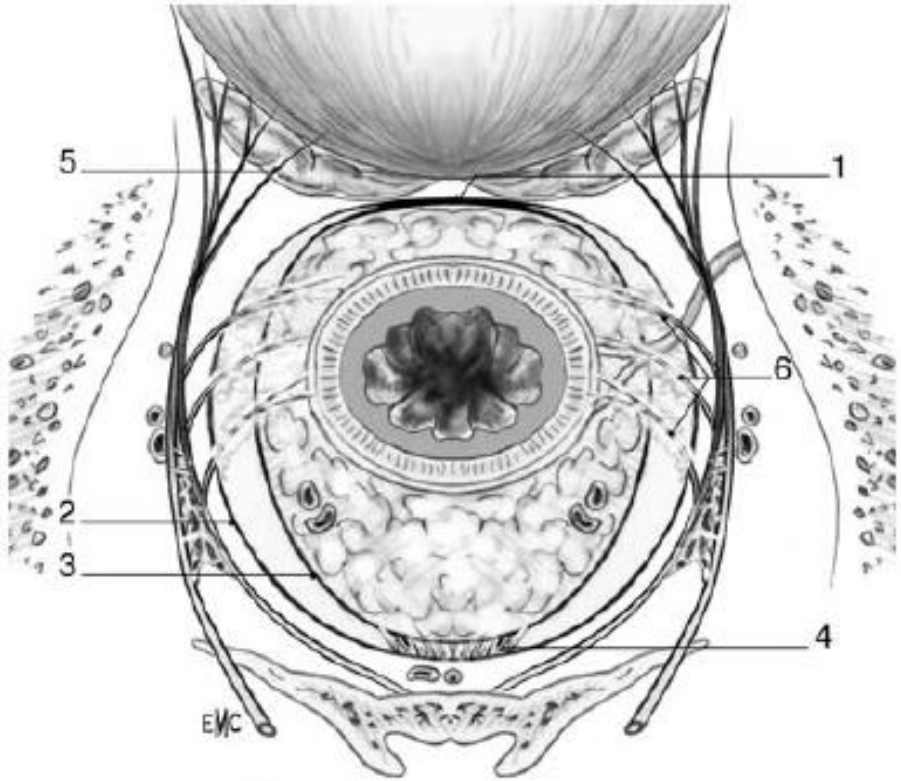

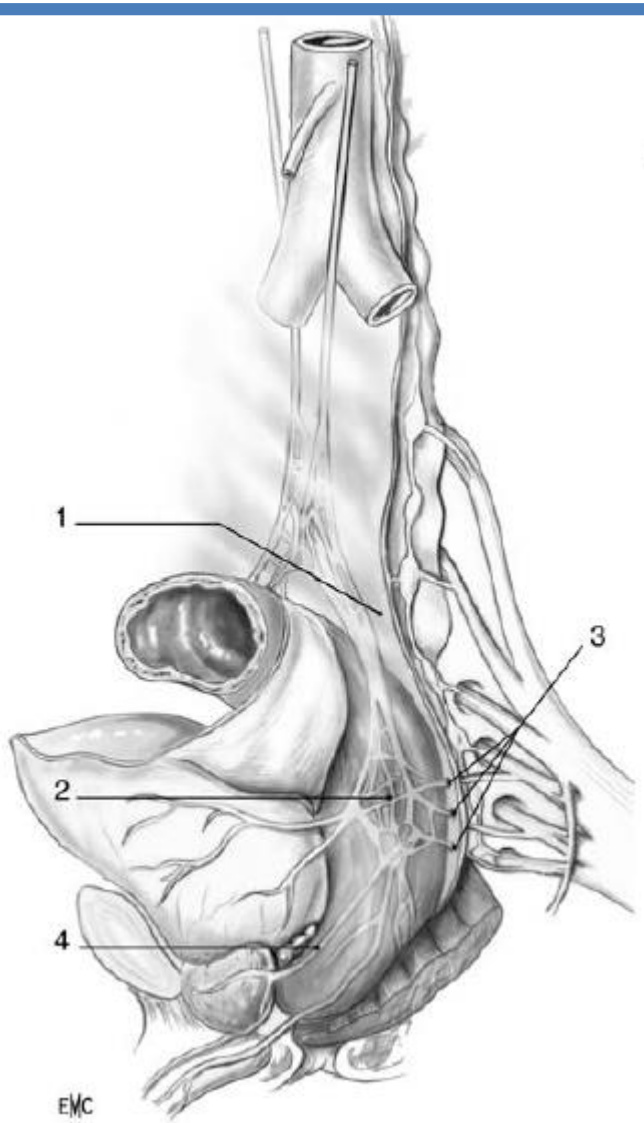

Studio «Hodolar» - *ORLugano-CHUV*

- Ondansetron (Zofran) utile per l'IBS-D (effetto anti 5-HT)
- Sintomi LARS simili al IBS-D
- Studio Randomizzato a doppio ceco:

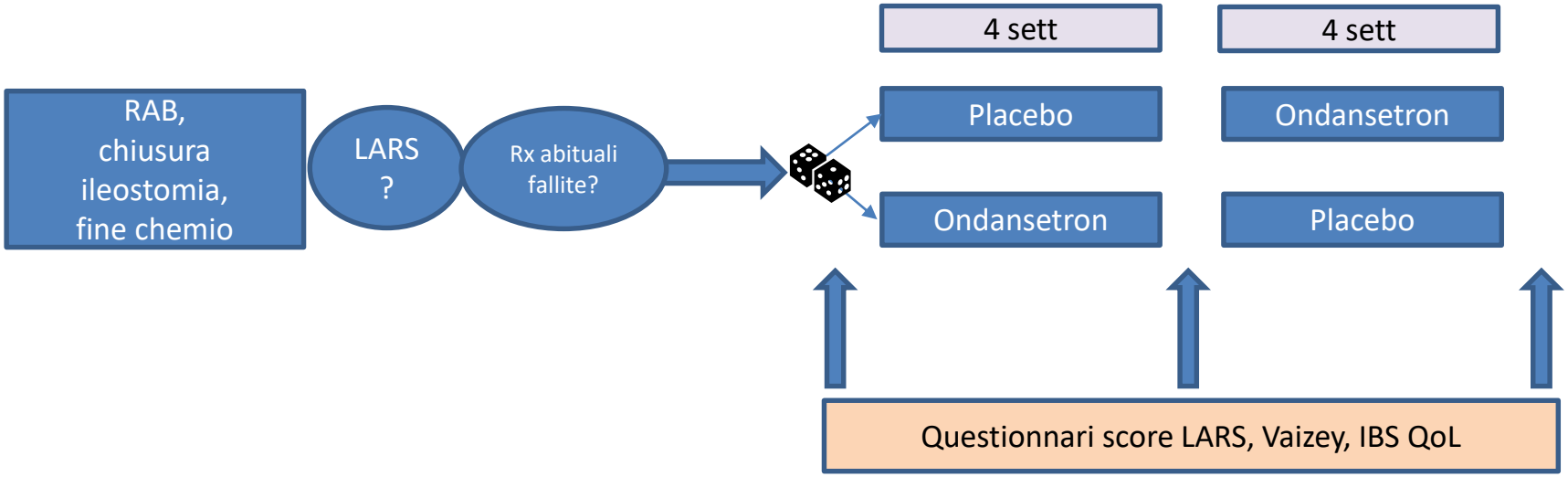

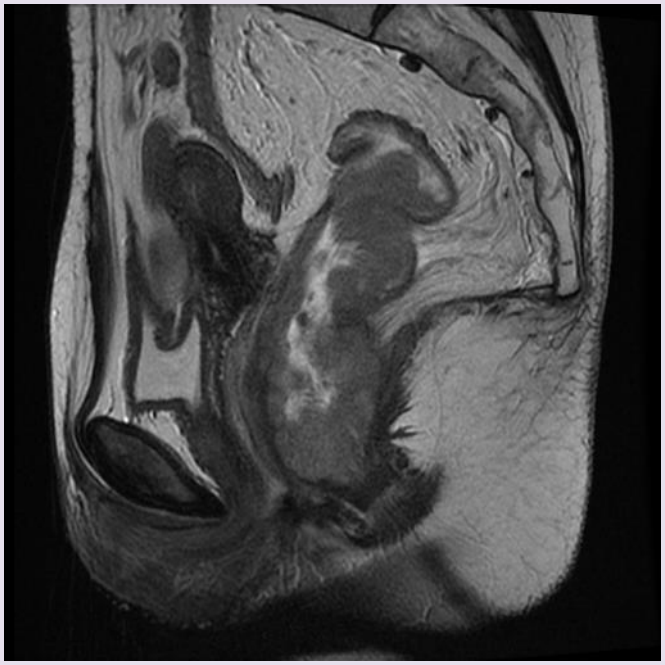

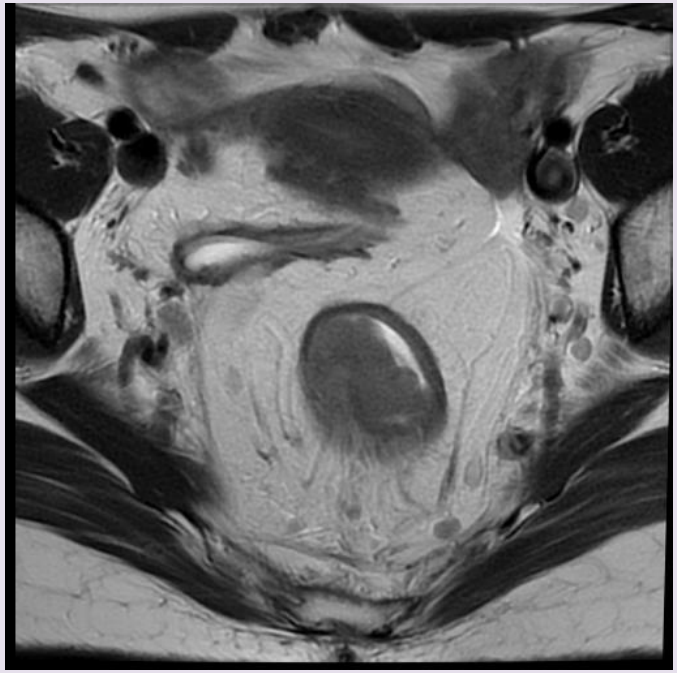

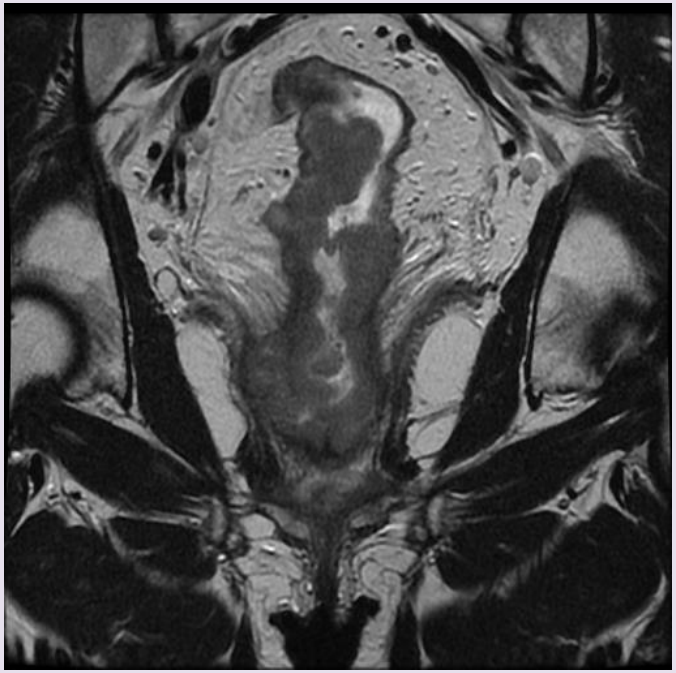

- Strategia: terapia neo-adiuvante intensificata:
  - FOLFOX + Panitumumab
  - Radioterapia della pelvi
  - Chirurgia (+/- salvataggio dello sfintere)

- Realtà:
  - Infusioni di vischio (stop per stato febrile)
  - Preparati di funghi cinesi, digiuno con tisane e succhi di verdura, restrizioni caloriche, cucina macrobiotica esercizi di meditazione
  - 6 cicli (feb-maggio 2018) di chemioterapia

- Restaging: diminuzione, ma persistenza della massa. No metastasi.

- Proposta: chemioradioterapia
- Paziente prosegue terapie alternative

- 11/2018: dolori perianali, secrezioni purulenti
- CT/RM: ascesso perirettale a partenza del tumore. No metastasi
- => 2/2019: I&D ascesso, colostomia di derivazione

- => chemioradioterapia neoadiuvante dal 2.4-13.5 2019
- In previsione: chirurgia dopo 10 settimane
- Re-staging dopo 7 settimane: buona risposta tumorale, no metastasi, infezione sotto controllo
- Paziente rifiuta intervento

La chemioradioterapia pre-operatorial può essere sufficiente nei pazienti con risposta clinca completa?

Evoluzione terapeutica del ca rettale

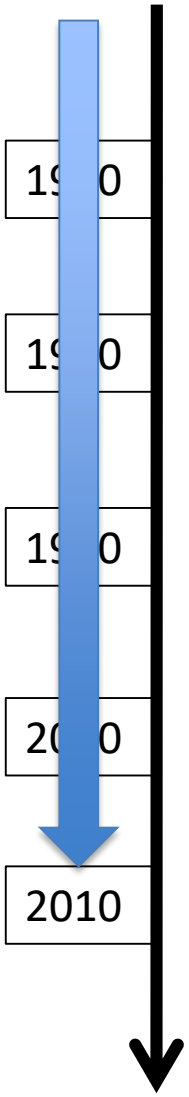

- chirurgia con colostomia (Miles)
- suturatrice circolare: ↓stomie ↑ RL
- radioterapia: ↓ RL
- Total Mesorectal Excision (TME): ↓ RL+S
- Laparoscopia
- RM: margine circonferenziale in pre-op
- Laparoscopia
- Chirurgia robotica e TaTME
- Watch & wait

Evoluzione terapeutica del ca rettale

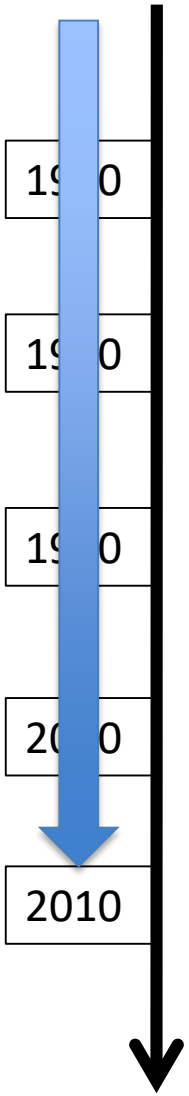

- chir iles)
- sutu nie ↑ RL
- radi
- Tota ME): ↓ RL+S
- Lap
- RM le in pre-op
- Lap
- Chirurgia robotica e TaTME
- Watch & wait

Chemioradioterapia esclusiva per il ca del retto

- (Risposta patologica completa in pazienti operati: ca. 15%)
- Ca. 30% di RL, in generale nei primi 2 anni
- Ca. 10% recidiva sistemica
- Slavataggio possible in 85%
- Sopravivenza simile alla chirurgia

Fraser Smith BMJ 2018

- Re-staging a 4 mesi dalla fine della chemioradioterapia: ricrescita tumorale
- Discussione per intervento chirurgico



- Accetta intervento
- 18.10.2019: Miles, (stomia già in sede) con resezione parziale della vagina, macroscopicamente radicale

Conclusioni chirurgia del retto

- Sviluppi tecnici notevoli
- Buoni-ottimi risultati oncologici
- Importanti rischi di disturbi funzionali
- Approccio multidisciplinare indispensabile
- strategie terapeutiche tagliate su misura per ogni paziente

Grazie !